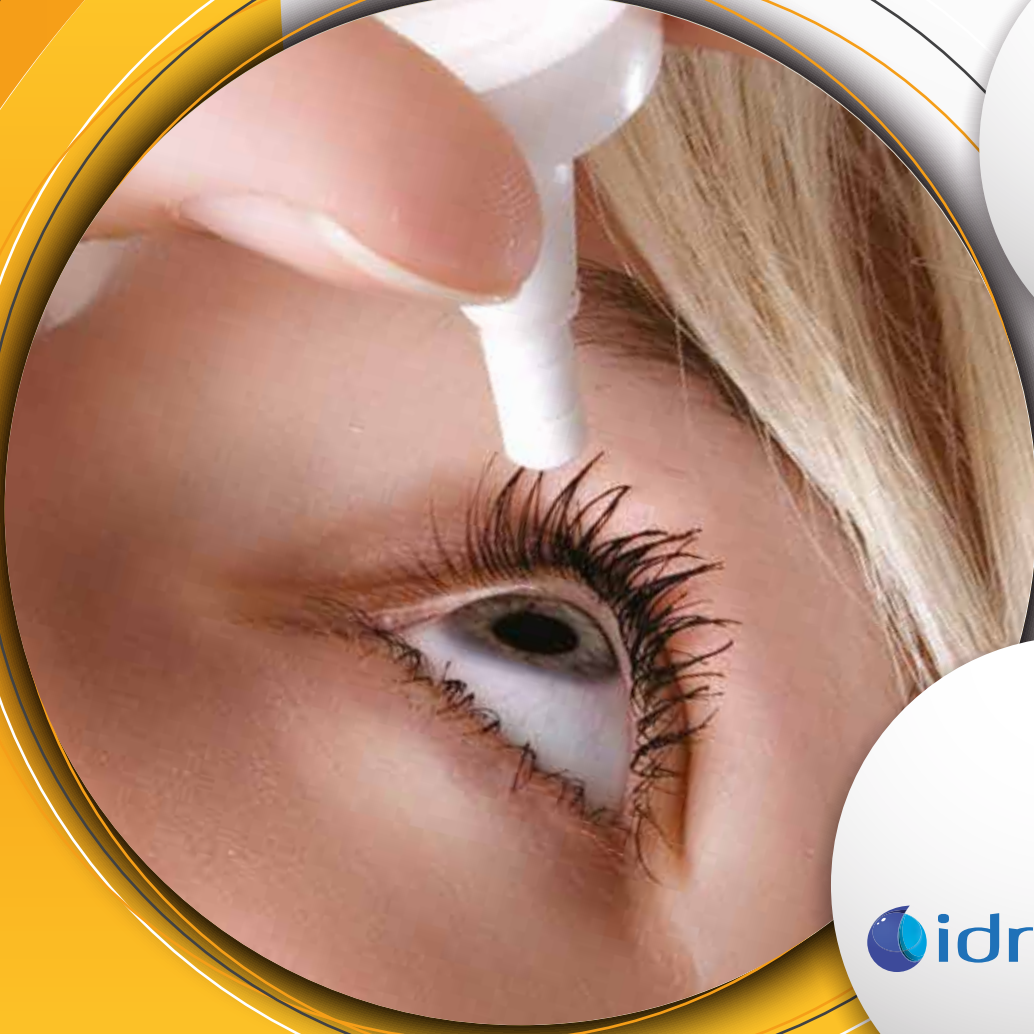

## CLINICA DEL OJO SECO

Es una plataforma de diagnóstico integrada fácil de usar.  
Conexión a los sistemas de telemedicina más habituales.

uni en iso 9001:2015 Nr. 8631/0  
uni cei en iso 13485:2012 Nr. 8632/0



O.s.o.



idra



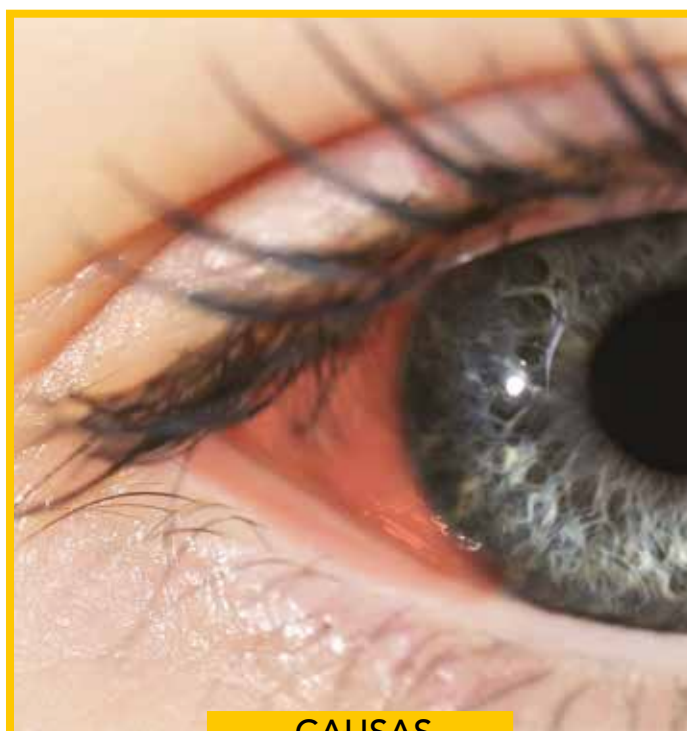# ¿CÓMO SE DIAGNOSTICAN LOS OJOS SECOS?

TRABAJO DE SUPERFICIE OCULAR CON MEDICIONES NO INVASIVAS AUTOMATIZADAS PARA EL DIAGNÓSTICO DE LA DISFUNCIÓN DE GLÁNDULAS MEIBOMIANAS.

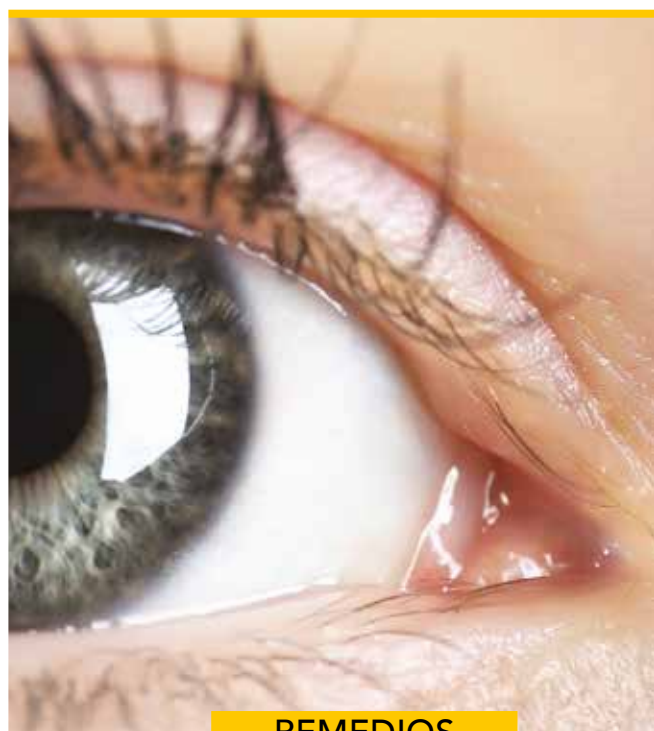Los ojos secos se pueden diagnosticar mediante un examen ocular completo.

Las pruebas, con énfasis en la evaluación de la cantidad y calidad de las lágrimas producidas por los ojos, pueden incluir:

- Historial del paciente para determinar los síntomas del paciente y para anotar cualquier problema de salud general, medicamentos o factores ambientales que puedan estar contribuyendo al problema del ojo seco.
- Examen externo del ojo, incluido la estructura y la dinámica de parpadeo.
- Evaluación de los párpados y córnea utilizando luz brillante y aumento.
- Medición de la cantidad y calidad de las lágrimas para detectar cualquier anomalía. Se pueden poner tintes especiales en los ojos para observar mejor el flujo de las lágrimas y para resaltar cualquier cambio en la superficie externa del ojo causado por lágrimas insuficientes.



CAUSAS



REMEDIOS

- El proceso natural de envejecimiento, especialmente la menopausia.
- Enfermedades que afectan la capacidad para producir lágrimas, como el síndrome de Sjogren, la artritis reumatoide y las enfermedades vasculares del colágeno.
- Conjuntivitis.
- Condiciones ambientales. La exposición al humo, el viento y los climas secos pueden aumentar la evaporación de lágrimas y causar síntomas del ojo seco. No parpadear regularmente.
- Problemas que no permiten que sus párpados se cierren de la manera correcta.
- Tratamiento con cirugía de cataratas.
- El tratamiento con medicamentos que incluyen antihistamínicos, descongestionantes, medicamentos para la presión arterial y antidepresivos, puede reducir la producción de lágrimas.
- Otros factores. El uso a largo plazo de lentes de contacto puede ser un factor en el desarrollo de ojos secos.
- Las cirugías refractivas de los ojos, como el LASIK, pueden disminuir la producción de lágrimas y contribuir a la sequedad de los ojos.
- Tratamiento con lágrimas artificiales
- Gotas de esteroides para los ojos
- Restasis
- Xiidra
- Lacrisert
- Tapones de conducto
- Intensidad: La terapia con luz pulsada se ha utilizado con resultados positivos si hay problemas en las glándulas sebáceas.
- Uso de un humidificador de vapor frío para agregar humedad al aire.
- Beber agua durante todo el día para mantenerse hidratado.
- Calentamiento de las glándulas de Meibomio.
- Dietas específicas.

# Del diario de córnea y enfermedad externa

## LA CIENCIA CLÍNICA

Tratamiento de la superficie ocular con mediciones no invasivas automatizadas para el diagnóstico de disfunción de la glándula de Meibomio con dispositivo SBM.

### INTRODUCCIÓN DIAGNÓSTICO TERAPÉUTICO

La enfermedad del ojo seco se redefinió recientemente como una "enfermedad multifactorial de la superficie ocular caracterizada por una pérdida de la homeostasis de la película lagrimal, y se acompaña de síntomas oculares, en los que la inestabilidad de la película lagrimal y la hiperosmolaridad, la inflamación de la superficie ocular y el daño, y las anomalías neurosensoriales juegan funciones etiológicas 1". La disfunción de la glándula de Meibomio (MGD) representa la causa principal de sequedad evaporativa del ojo, el subtipo más común de ojo seco 2. La MGD se caracteriza por una hiperqueratinización del epitelio ductal de las glándulas de Meibomio, que conduce a la obstrucción y taponamiento del orificio de la glándula. Además, los cambios cuantitativos y cualitativos en la composición lipídica de meibum conducen a una mayor viscosidad y reducen la salida de la glándula a la película de lágrimas. La estasis de meibum dentro de la glándula promueve la proliferación de bacterias, produciendo lipasas y esterases que aumentan la viscosidad y la temperatura de fusión del meibum, creando así una espiral viciosa. La hiposecreción de los lípidos meibomianos causa el adelgazamiento de la capa de lípidos de la película lagrimal, con la consiguiente inestabilidad de la película lagrimal, el aumento de la tasa de evaporación y el inicio del ojo seco.

### MATERIALES Y MÉTODOS

Población de estudio: Este estudio transversal se realizó en el Centro de Oftalmología de Carones (Milán, Italia) entre septiembre de 2016 y julio de 2017. El estudio se realizó de acuerdo con los principios de la Declaración de Helsinki y fue aprobado por el comité de revisión institucional local. Se obtuvo el consentimiento informado por escrito de todos los sujetos antes del examen.

### DISCUSIÓN

El diagnóstico preciso y la clasificación del ojo seco se complican por la naturaleza heterogénea de la enfermedad y la variabilidad de los signos y síntomas. Se han propuesto varias evaluaciones de diagnóstico para caracterizar cualitativa y cuantitativamente todo el sistema de superficie ocular. Sin embargo, hasta la fecha, no se ha establecido ningún estudio de diagnóstico universalmente aceptado para el diagnóstico de MGD. Varios exámenes que se usan habitualmente en la práctica diaria requieren contacto directo con el ojo y / o el uso de gotas para los ojos. La alteración resultante del volumen y la composición de la película lagrimal puede no solo influir en la variable medida en sí misma, sino también tener efectos perturbadores en los resultados de las pruebas posteriores. Además, algunas pruebas requieren el criterio del médico para alcanzar un puntaje y, por lo tanto, están abiertas a un sesgo de observador significativo. Además, las mediciones obtenidas mediante pruebas tradicionales a menudo se ven afectadas por valores bajos de repetibilidad y reproducibilidad. Recientemente, se han desarrollado nuevas pruebas cuantitativas no invasivas automatizadas para superar estos inconvenientes.

Incluyen, entre otros, la interferometría lagrimal, la meibografía sin contacto y la osmolaridad lagrimal. En particular, la interferometría es una técnica que estudia el patrón de reflexión superficial y la dinámica de la capa lipídica de la película lagrimal, permitiendo así la medición de la estabilidad de la película lagrimal y el espesor de la capa lipídica. La medición de BUT con una técnica no invasiva elimina la perturbación en la película de lágrimas causada por la instilación de tinte de fluoritosisina. La meibografía permite la observación in vivo de la morfología de la glándula meibomiana. Los cambios estructurales de la glándula se pueden clasificar con diferentes sistemas de puntuación. Además, el nuevo software digital permite el cálculo automatizado del área total de las glándulas meibomianas en los párpados inferiores y superiores. Se ha informado que la osmolaridad de la película lagrimal es la mejor métrica para diagnosticar y evaluar la gravedad del ojo seco. Sin embargo, algunos autores cuestionaron su utilidad clínica debido a la alta variabilidad de las mediciones y la falta de correlación con los signos y síntomas del ojo seco.

### EN CONCLUSIÓN

El diagnóstico automatizado no invasivo de la superficie ocular utilizado en el presente estudio puede representar una herramienta diagnóstica prometedora para el diagnóstico de MGD. Aunque ninguna prueba individual ha demostrado ser capaz de llegar al diagnóstico con suficiente precisión, se puede sospechar firmemente de una MGD cuando una entre NIBUT y meibografía combinada en paralelo es anormal. Por lo tanto, en caso de positividad de NIBUT o MGL, se deben realizar pruebas clínicas cualitativas posteriores para lograr un diagnóstico confiable y una caracterización más precisa de la MGD.

Giuseppe Giannaccare, MD, PhD, 1 \* Luca Vigo, MD, 2 \*  
Marco Pellegrini, MD, 1 Stefano Sebastiani, MD, 1  
Francesco Carones, MD2

1 Unidad de Oftalmología, DIMES, Hospital Universitario S.Orsola-Malpighi, Universidad de Bolonia, Bolonia, Italia

2 Centro de Oftalmología Carones, Milán, Italia

\* Los autores contribuyeron por igual y deben ser considerados co-primeros autores.

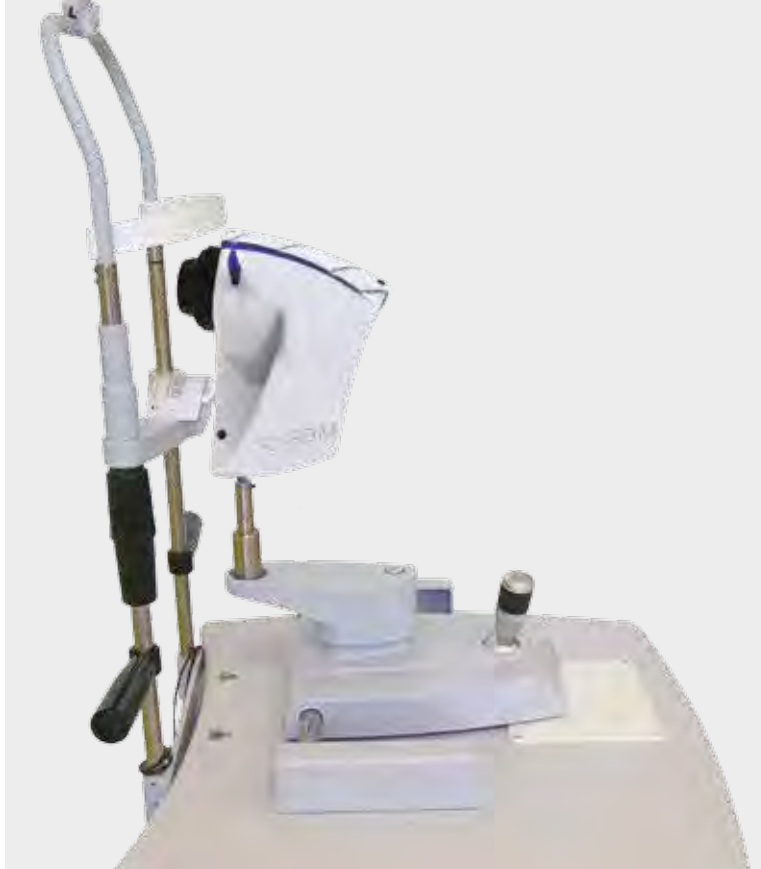

La importancia de las imágenes para educar a los pacientes y fomentar el cumplimiento no puede ser exagerada. Una imagen vale más que mil palabras. Cuando le dice a un paciente que tiene MGD avanzada y pinta un cuadro verbal del pronóstico, si no se trata, es probable que se ignore. Si eres capaz de demostrar el problema pictóricamente, tiene un impacto mayor. Usando SBM, el médico puede mostrar las fotos de la biblioteca de pacientes de MGD moderada y grave para compararlas con sus fotos personales. Las fotos se guardarán con los registros del paciente para futuras referencias y comparaciones.



## SISTEMA INTEGRADO PARA EL ANALISIS DE LA SUPERFICIE OCULAR

El instrumento se monta en el orificio del tonómetro de la lámpara de hendidura. Está diseñado para realizar todas las pruebas de película lagrimal, desde la calidad de las lágrimas hasta el análisis de las glándulas meibomianas utilizando escalas de clasificación internacionales. Además, el dispositivo SBM permite que un médico revise diferentes parámetros, como el PLR con más detalle.



### DATOS TÉCNICOS

<b>RESOLUCION DE IMAGEN</b>	5 MP
<b>MODO DE ADQUISICIÓN</b>	Multi shot, video
<b>FOCUS</b>	Autofocus, enfoque manual
<b>GESTIÓN ISO</b>	Variable
<b>CONOS</b>	Cono principal y cono plácido
<b>CÁMARA</b>	Coloreada, sensible al infrarrojo (NIR), con filtro amarillo
<b>FUENTE DE LUZ LED</b>	Infrarrojo - Led azul y blanco

### REQUISITOS MÍNIMOS DE HARDWARE

- Intel® Pentium® Dual Core 2.00 Ghz
- Disco duro SSD
- 4 GB de RAM
- Resolución de pantalla: 1600x900
- 1 puerto usb 3.0 disponible
- 1 otro puerto usb disponible
- Microsoft® Windows® 7, 8, 10 Professional (Pro)

Teniendo en cuenta la alta calidad de los videos, para una grabación y reproducción óptimas de video, sugerimos:

- Intel® Core™ i7
- 8GB de RAM

Número de registro de IDRA en el Ministerio: 1705624 / R

Inventado y desarrollado 100% en Italia.

Instrumento médico en CLASE I registrado en el Ministerio de Salud.

Los equipos médicos eléctricos de la clase I cumplen con la norma En. 60601-1.

Las características técnicas del instrumento y sus accesorios se pueden mejorar en cualquier momento y sin previo aviso.

Para obtener una descripción actualizada le sugerimos visitar el sitio web [www.sbmsistemi.com](http://www.sbmsistemi.com)

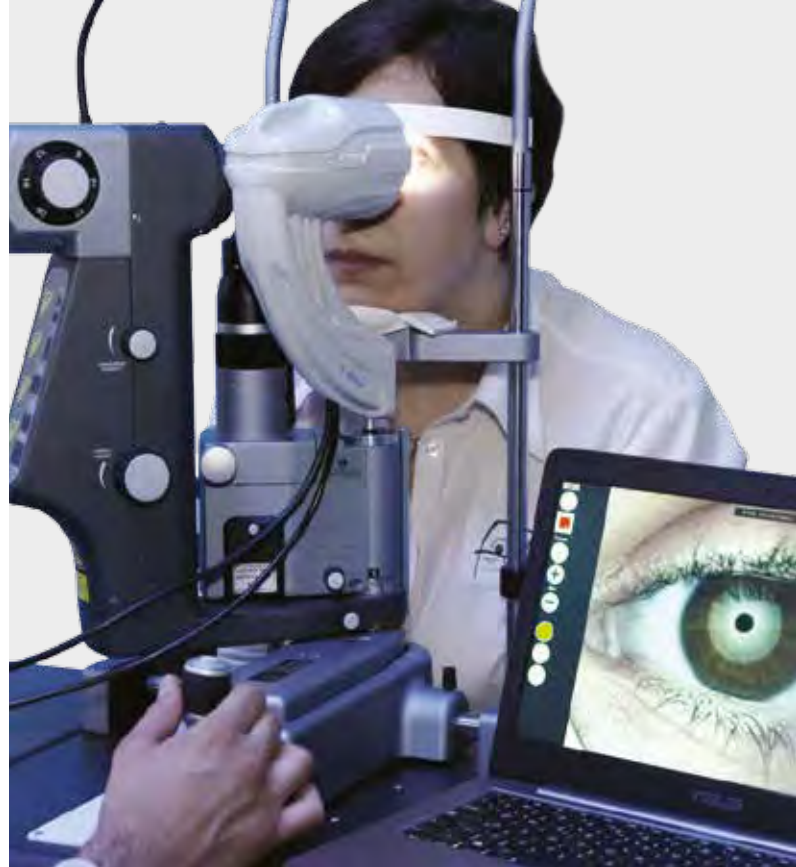

La importancia de las imágenes para educar a los pacientes y fomentar el cumplimiento no puede ser exagerada. Una imagen vale más que mil palabras. Cuando le dice a un paciente que tiene MGD avanzada y pinta un cuadro verbal del pronóstico, si no se trata, es probable que se ignore. Si eres capaz de demostrar el problema pictóricamente, tiene un impacto mayor. Usando SBM, el médico puede mostrar las fotos de la biblioteca de pacientes de MGD moderada y grave para compararlas con sus fotos personales. Las fotos se guardarán con los registros del paciente para futuras referencias y comparaciones.



## SISTEMA INTEGRADO PARA EL ANALISIS DE LA SUPERFICIE OCULAR

El instrumento se monta en el orificio del tonómetro de la lámpara de hendidura. Está diseñado para realizar todas las pruebas de película lagrimal, desde la calidad de las lágrimas hasta el análisis de las glándulas meibomianas utilizando escalas de clasificación internacionales.



### DATOS TÉCNICOS

<b>RESOLUCION DE IMAGEN</b>	5 MP
<b>MODO DE ADQUISICIÓN</b>	Multi shot, video
<b>FOCUS</b>	Autofocus, enfoque manual
<b>GESTIÓN ISO</b>	Variable
<b>REJILLAS</b>	Placid disc, rejilla NIBUT
<b>CÁMARA</b>	coloreada, sensible al infrarrojo (NIR)
<b>FUENTE DE LUZ LED</b>	infrarrojo - Led azul y blanco

### REQUISITOS MÍNIMOS DE HARDWARE

- Intel® Pentium® Dual Core 2.00 Ghz
- Disco duro SSD
- 4 GB de RAM
- Resolución de pantalla: 1600x900
- 1 puerto usb 3.0 disponible
- 1 otro puerto usb disponible
- Microsoft® Windows® 7, 8, 10 Professional (Pro)

Teniendo en cuenta la alta calidad de los videos, para una grabación de video óptimo:

- Intel® Core™ i7
- 8GB de RAM

I.C.P. Número de registro OSA en el Ministerio: 1556084 / R

Inventado y desarrollado 100% en Italia.

Instrumento médico en CLASE I registrado en el Ministerio de Salud.

Los equipos médicos eléctricos de la clase I cumplen con la norma En. 60601-1.

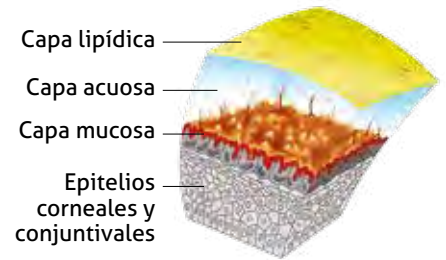
Las características técnicas del instrumento y sus accesorios se pueden mejorar en cualquier momento y sin previo aviso.

Para obtener una descripción actualizada le sugerimos visitar el sitio web [www.sbmsistemi.com](http://www.sbmsistemi.com)

# DIAGNOSTICO TERAPEUTICO

## LAS FUNCIONES

El dispositivo SBM es el nuevo instrumento de análisis individual de la película lagrimal que permite realizar una investigación estructural rápida y detallada de la composición de la lágrima. Investigación en todas las capas: lípidos, acuosos, mucina. Gracias al dispositivo SBM, es posible identificar el tipo de DED (enfermedad de ojo seco) y determinar qué capas se pueden tratar con un tratamiento específico, en relación con el tipo de deficiencia.



### INTERFEROMETRÍA

El dispositivo SBM puede evaluar la cantidad y la calidad del componente lipídico en la película lagrimal. El dispositivo ilumina la capa lipídica y el patrón definido puede compararse con la escala de clasificación de referencia.



### MENISCO TEAR

El tamaño del menisco lagrimal formado en los bordes de los párpados proporciona información útil sobre el volumen de las lágrimas producidas. El menisco lagrimal se puede examinar considerando su altura, regularidad y la forma.



### NIBUT

La estabilidad de la capa de mucina y toda la película lagrimal se mide a través de BUT o NIBUT, mediante el uso de rejillas que se proyectan sobre la córnea, se puede evaluar manual o automáticamente el momento en que se produce la ruptura de la lágrima.



### MEIBOGRAFÍA

Imagina la morfología de las glándulas para diagnosticar cualquier deserción de las glándulas de Meibom, lo que llevaría a una disfunción de lágrimas. La meibografía es la visualización de las glándulas a través de la transluminación del párpado con luz infrarroja.



### BLEFARITIS

Esta prueba ayuda en la detección de blefaritis y Demodex, que pueden realizarse en la superficie exterior del ojo y párpados.



### CLASIFICACIÓN DE LA REDESIDAD OCULAR

Una vez que haya capturado la imagen de los vasos sanguíneos de la conjuntiva, será posible compararlos con las hojas de clasificación del grado de enrojecimiento bulbar y limbal.



### PUPILOMETRÍA

Medición de la reacción de la pupila a la luz con y sin deslumbramiento. Modo de medición: ESCOTÓPICO, MESÓPICO, FOTÓPICO.



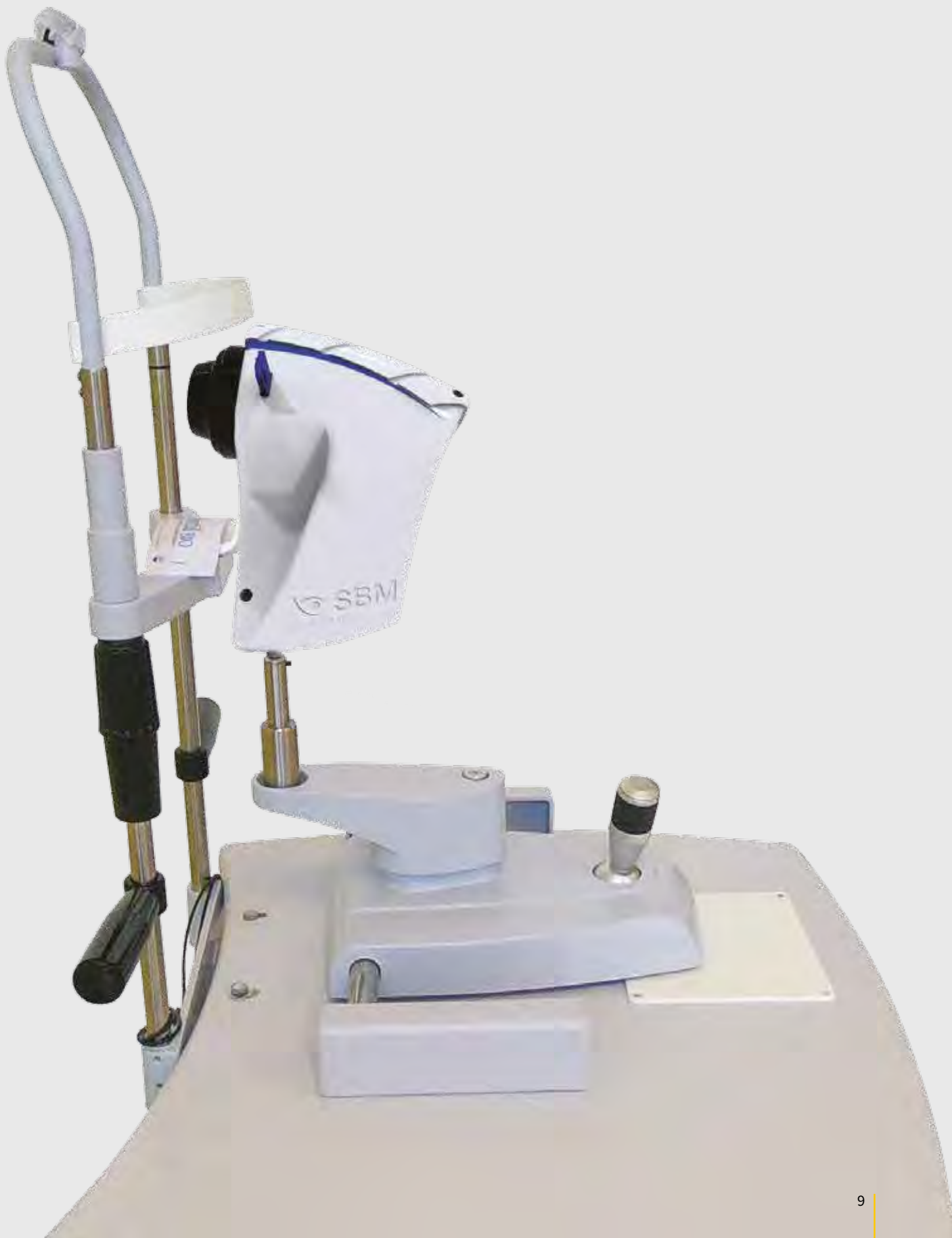### MEDICIÓN DE BLANCO A BLANCO

Evaluación del diámetro corneal desde limbo a limbo (distancia blanco a blanco, WTW).



### EXAMEN GENERICO





# AUTO INTERFEROMETRÍA

idra



El uso del nuevo SBM "IDRA" facilita la interferometría, es rápido y automático.

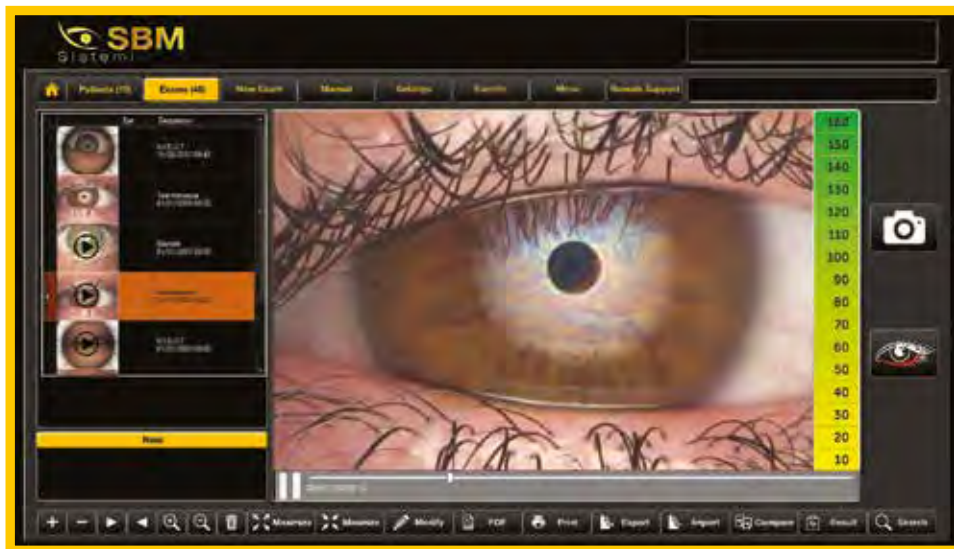
El software detecta automáticamente los lípidos coloreados en el ojo del paciente y determina el LLT (espesor de la capa lipídica) utilizando el estudio internacional OD Guillon.

## DETECCIÓN AUTOMÁTICA DE:

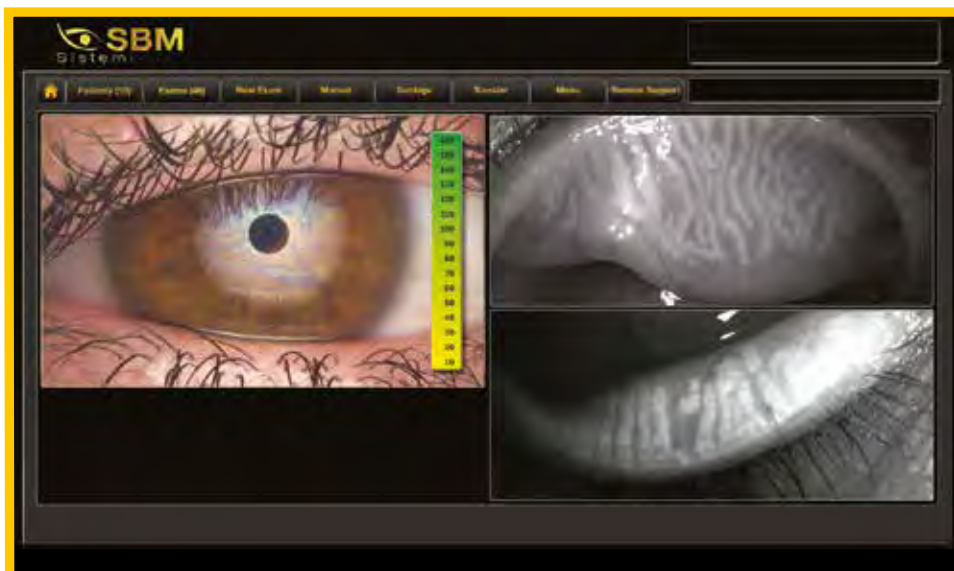
Espesor máximo de la capa lipídica

Grosor promedio

Tasa de parpadeo



LOS VALORES SE MUESTRAN EN UNA ESCALA DE MEJOR CALIFICACIÓN PARA QUE EL USUARIO PUEDA EXPLICAR LA PATOLOGÍA A LOS PACIENTES.



COMPARACIÓN ENTRE MG Y LLT PARA COMPRENDER LA FUNCIONALIDAD DE LAS GLÁNDULAS MEIBOMIANAS ANTES Y DESPUÉS DE LOS TRATAMIENTOS.

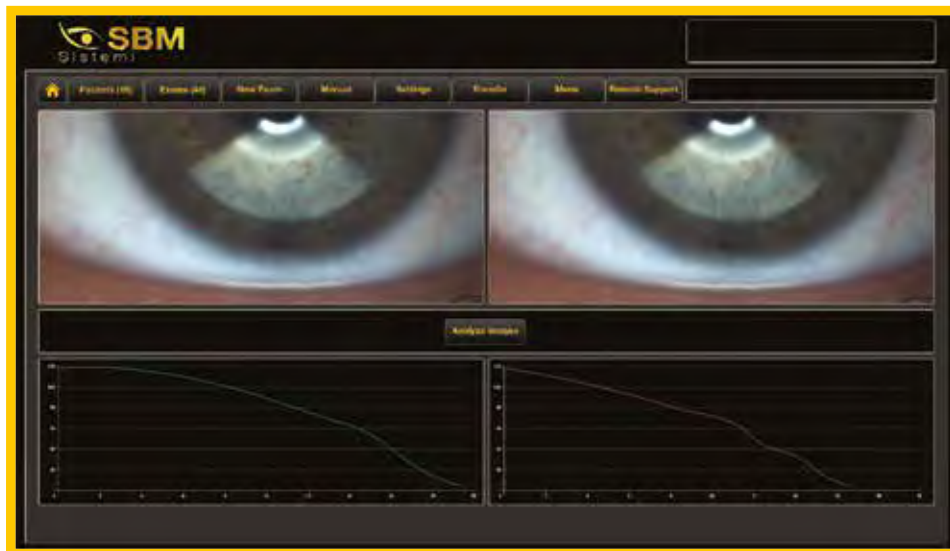


# EVALUACIÓN DE IDRA

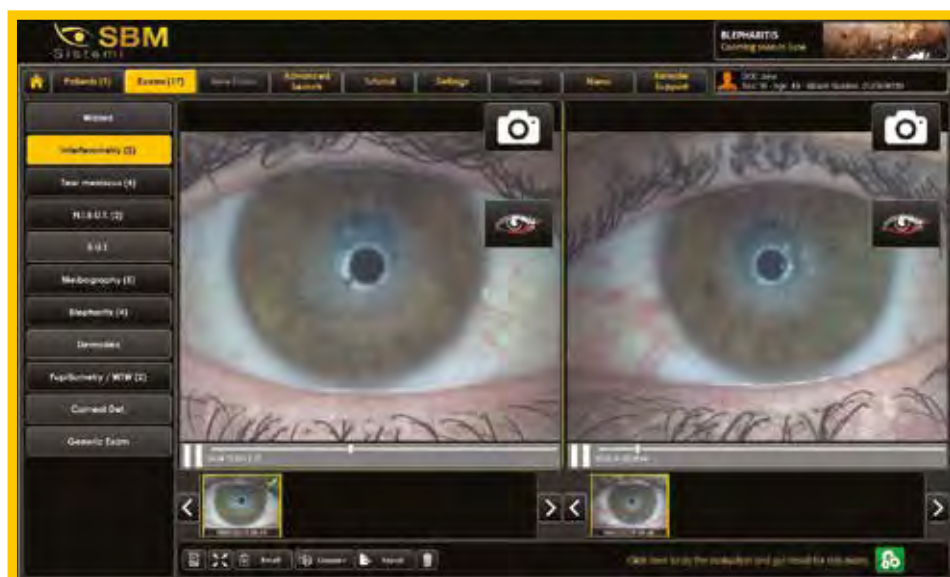
IDRA debe insertarse en el soporte entre la lámpara de hendidura y la biomicroscopia. El pasador se ha construido para encajar perfectamente en el orificio que se puede ver cuando se retira la placa utilizada para el tonómetro.

Siente al paciente cómodamente con el sujetador de la barbilla para que el paciente se encuentre todavía para el examen. El dispositivo debe mantenerse lo más cerca posible del ojo sin tocarlo.

Cuanto más cerca esté el dispositivo del ojo, más amplia será el área iluminada por el instrumento. La luz reflejada en la película lagrimal se puede observar como un área circular blanca que cubre casi por completo la córnea.



LIPID LAYER THICKNESS EN EL MISMO OJO ANTES Y DESPUÉS DEL TRATAMIENTO



LOS VALORES SE MUESTRAN EN UNA ESCALA DE MEJOR CALIFICACIÓN PARA QUE EL USUARIO PUEDA EXPLICAR LA PATOLOGÍA A LOS PACIENTES

# INTERFEROMETRÍA

idra



O.s.a.



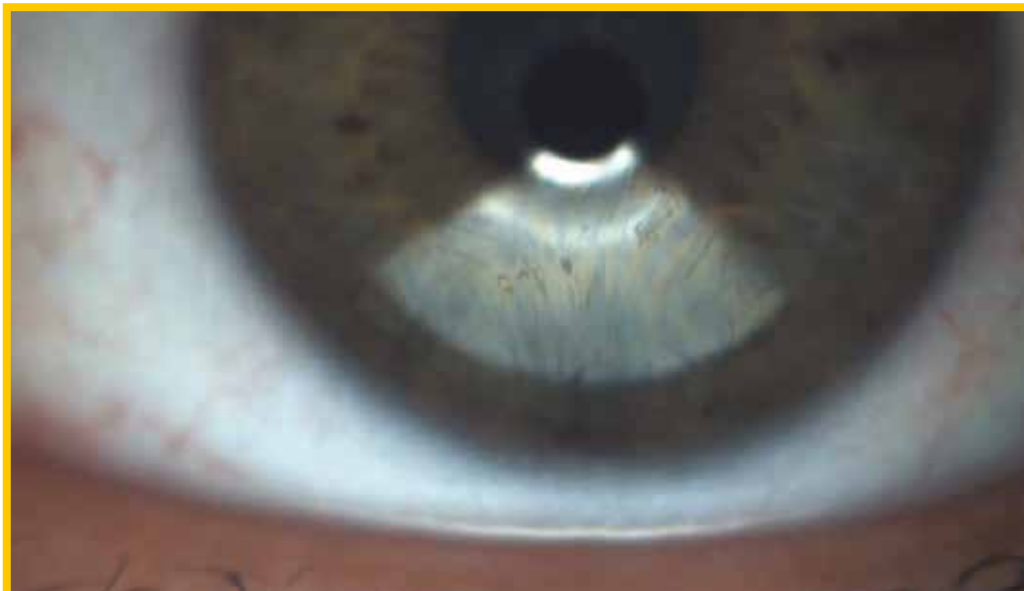
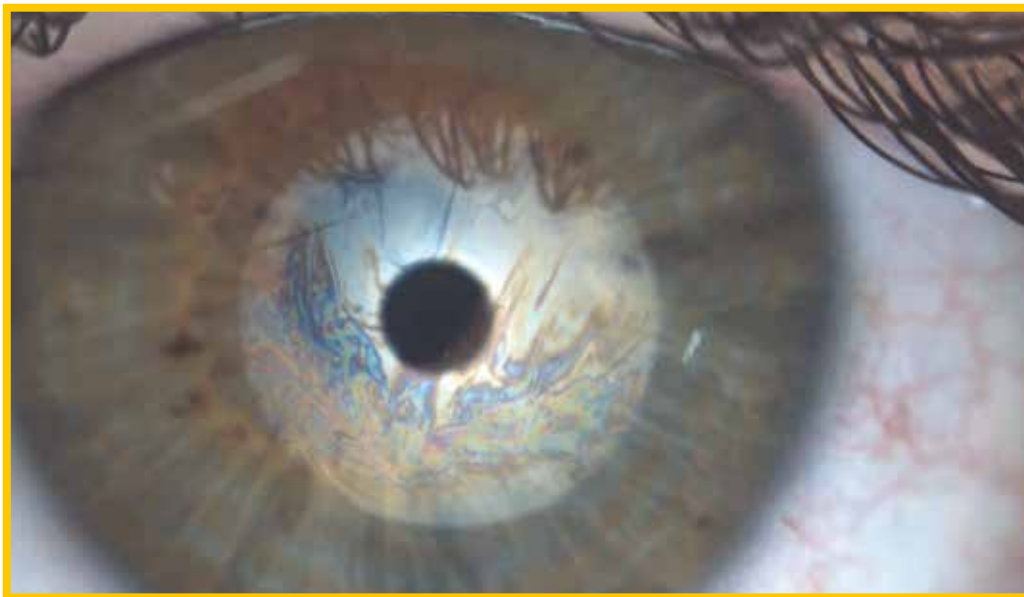La evaluación de la capa lipídica es parte de su evaluación general de ojo seco.


Saber qué está causando el ojo seco ayudará a determinar la mejor opción de tratamiento.

Después de completar su evaluación, el optometrista hablará sobre sus opciones de tratamiento.

Usando el dispositivo es posible hacer un análisis interferométrico de la capa lipídica en la película lagrimal. El plano de la película lagrimal debe estar enfocado, mientras que la imagen del círculo brillante debe permanecer borrosa. Dependiendo de su grosor y regularidad, la capa lipídica puede aparecer como cualquiera de las siguientes: estructura amorfa, apariencia de mármol, apariencia ondulada, franjas de interferencias amarillas, marrones, azules o rojizas.

"Cuando la herramienta muestra un patrón blanco mate, significa que no hay lípidos; si muestra un movimiento rápido y blanco de la imagen, entonces la capa lipídica está presente y en un estado límite; cuando la imagen resultante está llena de colores, significa que hay muchos lípidos. Este examen es de fundamental importancia, ya que la mayoría de las enfermedades del ojo seco son causadas por una insuficiencia de la cantidad de capa lipídica. De hecho, la capa acuosa se evapora sin lípidos y los ojos están más expuestos al riesgo de DED".





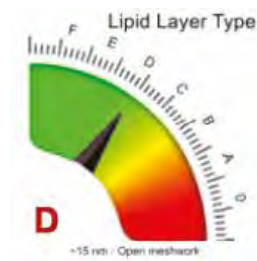
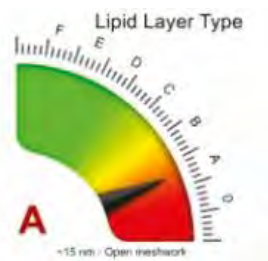
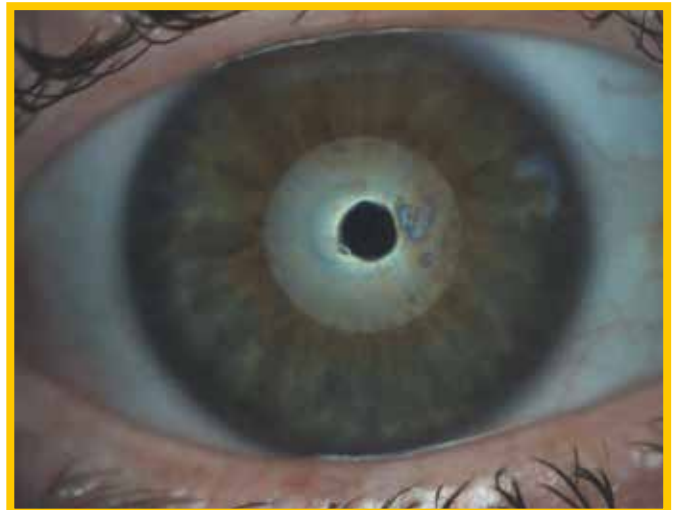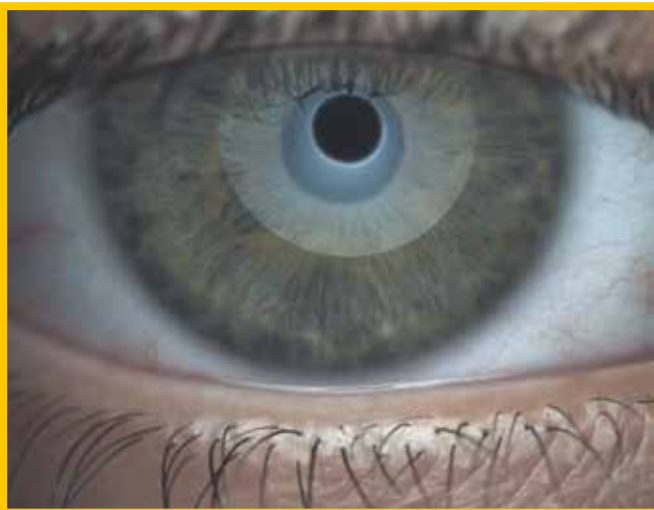Clasificación de patrones de lípidos, incidencia e interpretación clínica, adaptada de Guillon y Guillon descripción incidencia (%) estimación y de espesor (nm) aspecto clínico. También se debe considerar la observación de la frecuencia de parpadeo y la integridad, mientras que escuchar el historial y los síntomas puede ser un momento ideal para observar esto.

Un patrón típico de parpadeo puede observarse como aproximadamente un parpadeo cada cinco segundos, es decir, 11 parpadeos por minuto. El parpadeo incompleto a menudo se puede observar en los usuarios de lentes de contacto, y el parpadeo frecuente puede ser el resultado de un intento de mantener una capa lipídica relativamente delgada.

## ANÁLISIS DE CAPAS LIPIDAS

El análisis de lípidos fue bueno para el ojo OD con valores superiores a  $> 80$  nm.

El análisis de lípidos para OS fue  $< 30$  nm



## ESPESOR DE LA CAPA LIPIDA

Presenta las mediciones de espesor de la capa lipídica en un mapa codificado por colores fácil de entender.

La identificación se realiza a través de la escala de calificación internacional del Dr. Guillon.

# MEDICIÓN DE LA ALTURA DE MENISCO DE TEAR

idra



O.s.a.



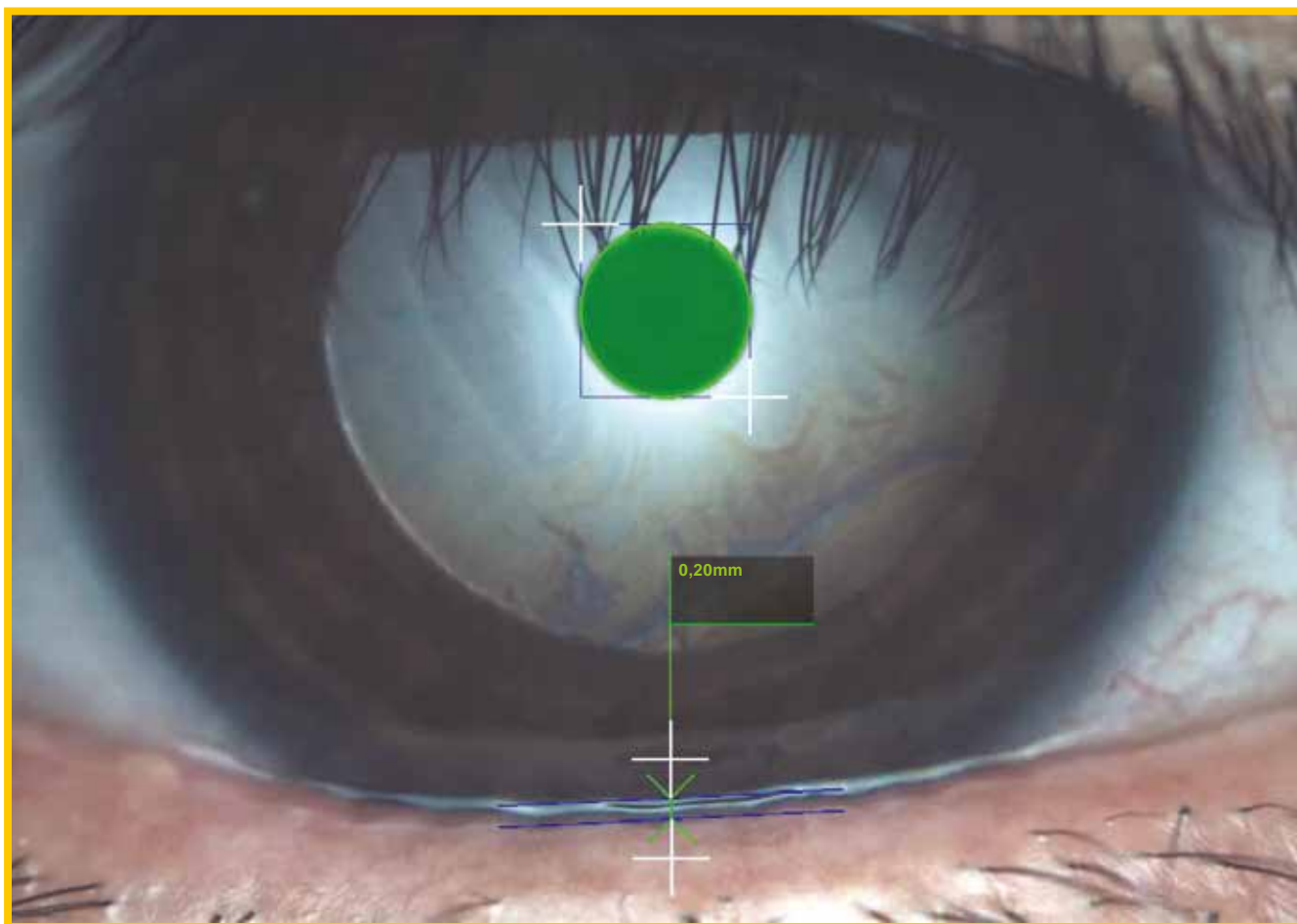
Pequeños volúmenes de lágrimas pueden causar síntomas del ojo seco, especialmente en la deficiencia de lágrimas (ATD). Sin embargo, medir el volumen real de lágrimas es difícil porque los métodos son invasivos e irritantes.

La producción de lágrimas reflejas puede ser inducida, dando una sobreestimación del flujo y volumen basal de lágrimas. Los tamaños de los meniscos de lágrimas están relacionados con la tasa de secreción y la estabilidad de las lágrimas, y son buenos indicadores del volumen total de lágrimas.

La capa de lágrima es una capa delgada de líquido de aproximadamente 8  $\mu$ . El grosor es variable, pero se encuentra en su máximo en el nivel corneal. Se compone de 98% de agua y para el recordatorio de 2% de proteínas y lípidos, y se distribuye uniformemente a través de la superficie ocular mediante la apertura y el cierre del párpado.


Una película de lágrimas estable juega un papel importante en la calidad de nuestra visión. También desempeña un papel clave al optimizar el confort de la tapa al reducir la fricción, el transporte de diferentes moléculas y elementos vitales para la salud del epitelio corneal. Las enzimas en la película lagrimal son responsables de la defensa antibacteriana y ayudan a limpiar otras impurezas.

La capa acuosa se evalúa a través de la prueba no invasiva "Menisco Tear", clasificándola en diferentes categorías y posibles problemas relacionados con esto. La medida (en mm) permite la evaluación directa de esta cantidad de capa, y es comparable a la prueba de Schirmer con la diferencia de que "Tear Meniscus" es sin invasividad y no toma cuatro minutos (solo toma una foto).



Evaluación de la cantidad de película lagrimal.

Con las diversas herramientas de ampliación, puede medir la altura del menisco lagrimal y evaluar sus características a lo largo del margen inferior del párpado. El resultado de este examen es comparable al de Schirmer, con la diferencia de que no es invasivo y dura 3 segundos en lugar de varios minutos.



El dispositivo SBM es un excelente método de detección para pacientes con ojo seco, para medir el menisco lágrima superior e inferior en pacientes con ojo seco por deficiencia de lágrima (ATD) mediante el dispositivo SBM y para determinar las variables de menisco más efectivas para el diagnóstico de ojo seco.

El volumen normal de lágrimas es importante para el mantenimiento de la fisiología de la superficie ocular y el confort ocular. El volumen total de lágrimas está compuesto por el menisco lagrimal, que contiene del 75% al 90% de las lágrimas de la película precocular; y el callejón sin salida.

Pequeños volúmenes de lágrimas pueden provocar síntomas del ojo seco, especialmente en la deficiencia de lágrimas acuosas (ATD). Sin embargo, medir el volumen real de lágrimas es difícil porque los métodos son invasivos e irritantes. La producción de lágrimas reflejas puede ser inducida, dando una sobreestimación del flujo y volumen basal de las lágrimas.

## CUESTIONARIO

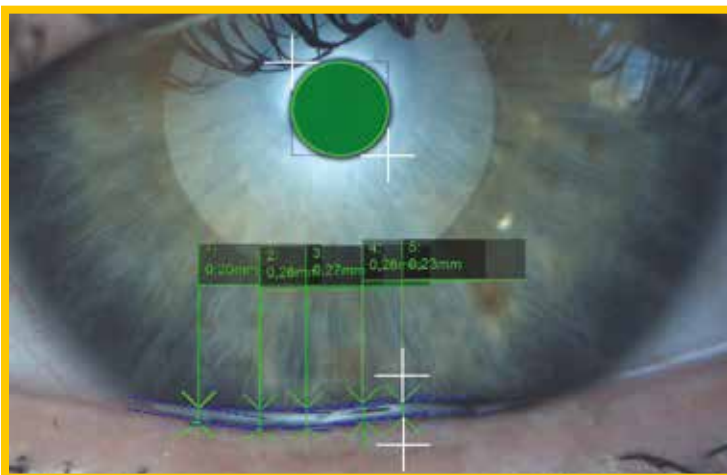
Para tener una evaluación completa de la presencia o no de la condición de ojo seco, el software le permite hacer un cuestionario relacionado con los síntomas subjetivos del paciente. De esta manera, es más fácil de entender si existe una patología del ojo seco o si no tiene síntomas.



Los tamaños de los meniscos de lágrimas están relacionados con la tasa de secreción y la estabilidad de las lágrimas, y son buenos indicadores del volumen total de lágrimas. Las estimaciones del tamaño y volumen de los meniscos se han intentado mediante métodos fotográficos e interferométricos. Estos métodos permiten obtener imágenes simultáneas de los meniscos superior e inferior.

Los avances recientes y el software asociado han permitido obtener imágenes simultáneas de ambos meniscos y se han informado cambios en tiempo real.

La medición cuantitativa derivada de las variables del menisco lagrimal permite esta modalidad no invasiva como una herramienta de diagnóstico potencial del ojo seco.



GRACIAS A ESTA VERSIÓN, TENDRÁ LA POSIBILIDAD DE ADQUIRIR HASTA 5 PUNTOS DE MEDICIÓN

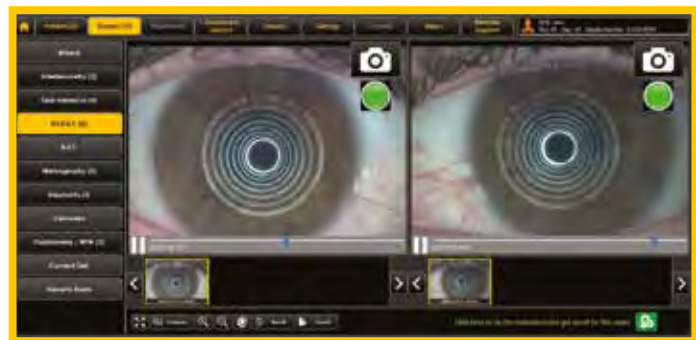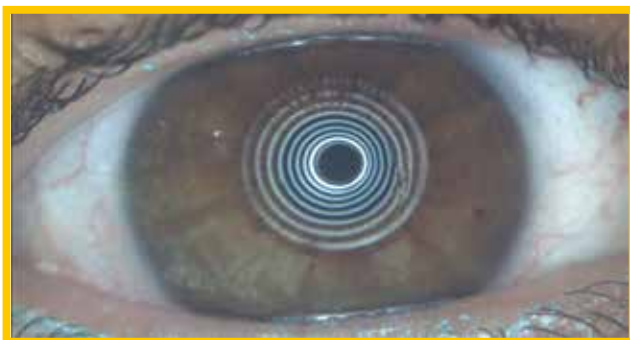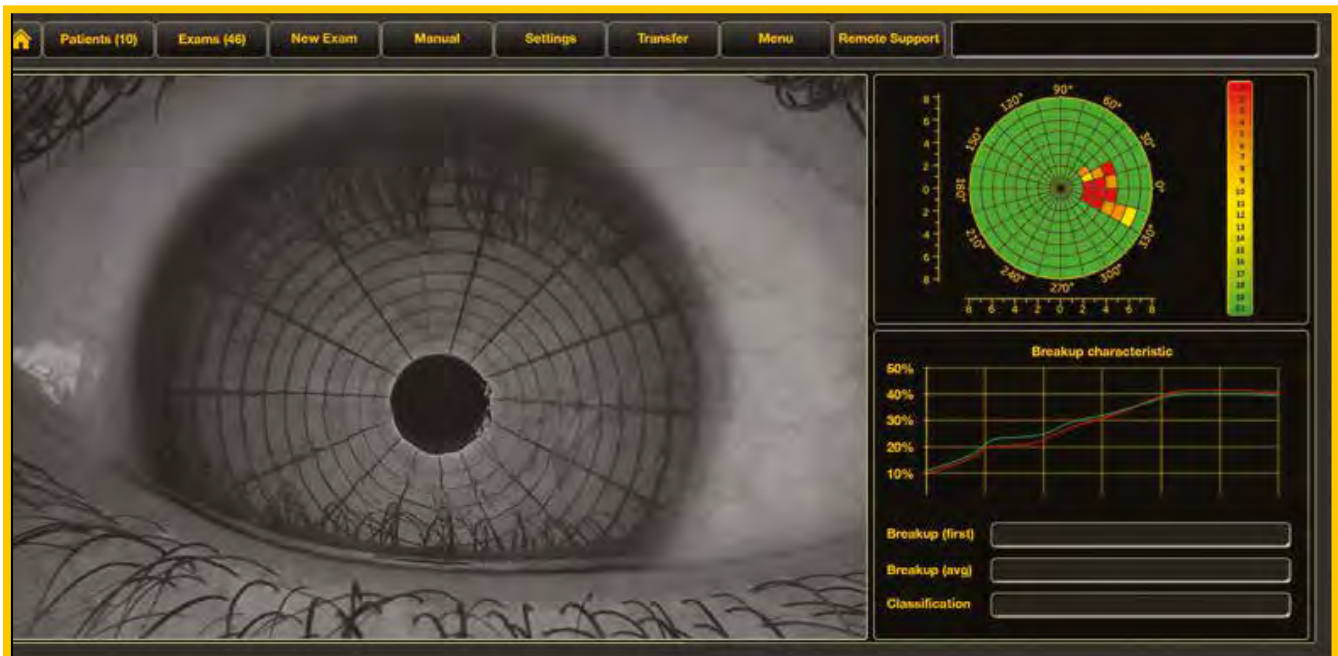# AUTO-NIBUT




El dispositivo SBM permite evaluar la estabilidad y regularidad de la película lagrimal, utilizando la medición no invasiva del tiempo de ruptura (NIBUT). De hecho, se pueden insertar rejillas dentro del cilindro interno del dispositivo SBM para proyectar imágenes estructuradas en la superficie de la película lagrimal.

El tiempo de ruptura no invasivo es la medida, en segundos, del tiempo entre el último parpadeo completo y la aparición de la primera discontinuidad en la película lagrimal.

Con la herramienta del dispositivo SBM, el médico puede elegir entre NIBUT manual o automático: el primero requiere la participación directa del especialista; El segundo está completamente cargado al software. Además, la herramienta permite evaluar la cantidad de parpadeos durante el examen NIBUT.







# FRECUENCIA DE PARPADEO



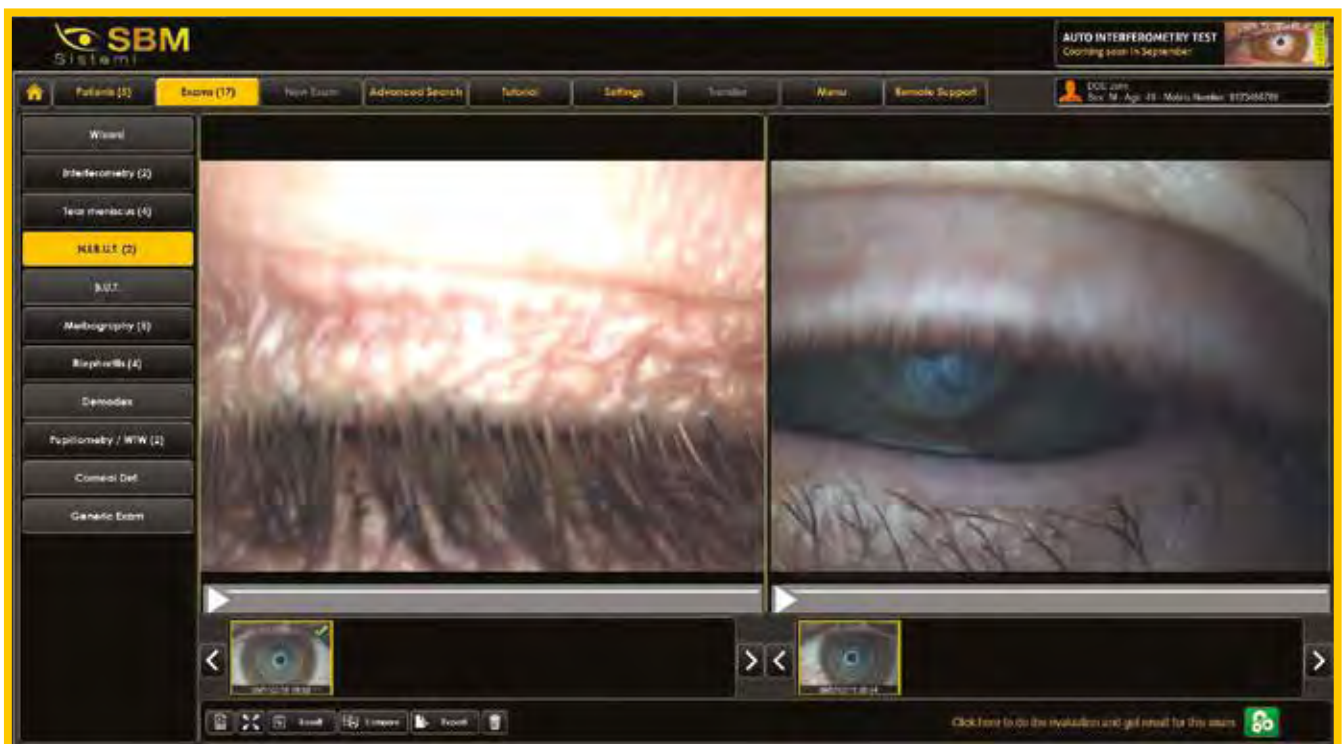
Se espera que un humano sano muestre parpadeos periódicos, haciendo un breve cierre de los párpados. La mayoría de los parpadeos son espontáneos y ocurren regularmente sin estímulos externos. Sin embargo, puede producirse un parpadeo reflejo en respuesta a estímulos externos, como una luz brillante, un ruido repentino y fuerte, o un objeto que se acerca a los ojos. Un parpadeo voluntario o forzado es otro tipo de parpadeo en el cual la persona cierra los ojos deliberadamente y el párpado inferior se eleva para encontrarse con el párpado superior.

Un parpadeo completo, en el que el párpado superior toca el párpado inferior, contribuye a la salud de la superficie ocular al proporcionar una nueva capa de lágrimas y al mismo tiempo mantener la integridad óptica al proporcionar una película lágrima sobre la córnea.

La velocidad de parpadeo y su integridad varían según la tarea realizada durante la evaluación de parpadeo, la dirección de la mirada, el estado emocional de los sujetos y el método bajo el cual se midió el parpadeo. También es bien sabido que usar lentes de contacto (tanto lentes rígidas como blandas) puede inducir cambios significativos en la velocidad de parpadeo y la integridad.

Se ha establecido que el parpadeo eficiente desempeña un papel importante en la salud de la superficie ocular durante el uso de lentes de contacto y para mejorar el rendimiento y la comodidad de las lentes de contacto.

El parpadeo ineficiente durante el uso de lentes de contacto puede estar relacionado con una baja tasa de parpadeo o un parpadeo incompleto y, a menudo, puede ser una razón para los síntomas del ojo seco o la tinción de la superficie ocular.



# MEIBOGRAFÍA

idra



O.s.a.



Las glándulas de Meibomio desempeñan un papel importante en la producción de lágrimas al aportar los lípidos a la película superficial de lágrimas. La disfunción de las glándulas de Meibomio desestabiliza las lágrimas y produce la sequedad evaporativa del ojo.

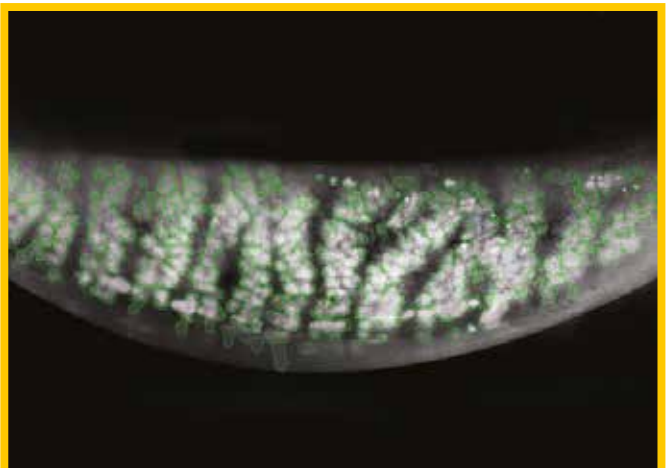
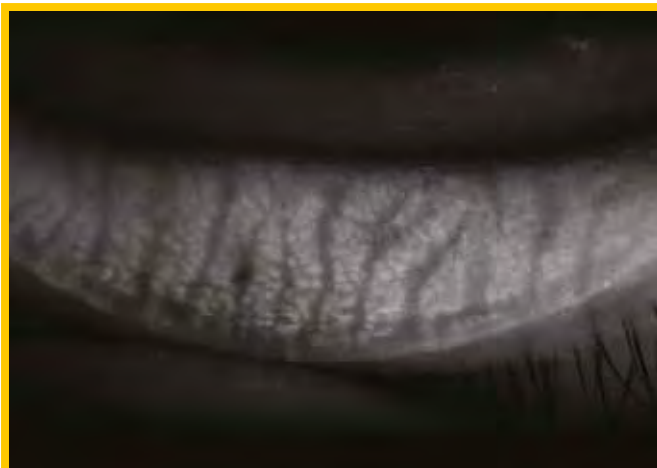
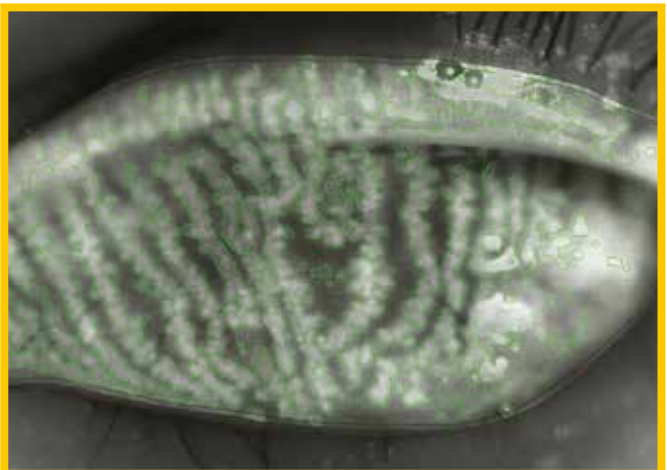
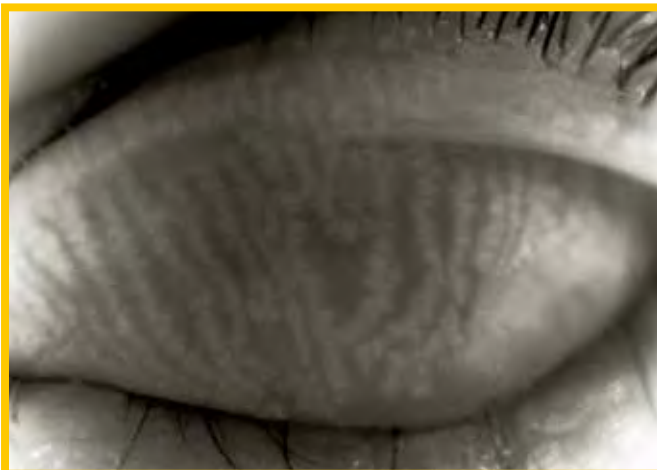
La lámina posterior del párpado alberga una flota de glándulas de Meibomio situadas entre la conjuntiva palpebral y la placa tarsal. Una glándula meibomiana normal es aproximadamente lineal y tiene una longitud de 3–4 mm, y atraviesa el párpado posterior perpendicularmente desde el margen de la tapa hasta el borde opuesto del tarso.

Una inspección más cercana de una glándula meibomiana muestra una arquitectura tubuloacinar con disposiciones saculares de acinos y un sistema ductal que se comunica con los orificios cerca de la unión mucocutánea del párpado.

Los acinos glandulares contienen grupos de células sebáceas modificadas llamadas meibocitos.

La unidad funcional de una glándula meibomiana es el meibocito que sintetiza y secreta los lípidos (meibum) en la película lagrimal precorneal. Meibum impregna la superficie de rasgado donde cumple varias funciones importantes. Previene la evaporación de lágrimas y, por lo tanto, la desecación de la superficie ocular; Actúa como una barrera física e hidrófoba para el movimiento interno de agentes ambientales y orgánicos; y lubrica la superficie ocular para prevenir la irritación al tiempo que promueve una imagen ocular clara. En consecuencia, la fisiología de las lágrimas depende del correcto funcionamiento de las glándulas meibomianas.

## DETECCIÓN AUTOMÁTICA DE LA GLÁNDULA MEIBOMIANA EN AMBOS PÁRPADOS



EL DISPOSITIVO SBM PUEDE, DE UNA MANERA GUIADA, DETECTAR LA LONGITUD Y EL ANCHO DE LAS GLÁNDULAS MEIBOMIANAS GRACIAS A LA MEIBOGRAFÍA INFRARROJA SIN REQUERIR NINGUNA ENTRADA DEL USUARIO. LAS IMAGENES SE CLASIFICAN AUTOMÁTICAMENTE.

## COMO FUNCIONA

El sistema analiza automáticamente las imágenes realizadas a través de una cámara de infrarrojos sensible (NIR) para ubicar de forma guiada:

- Un examen válido tanto para el párpado superior como para el inferior.
- Porcentaje automático de la extensión de las glándulas meibomianas en el área elegida, tomada por el operador.
- Porcentaje automático del área de pérdida de las glándulas meibomianas.

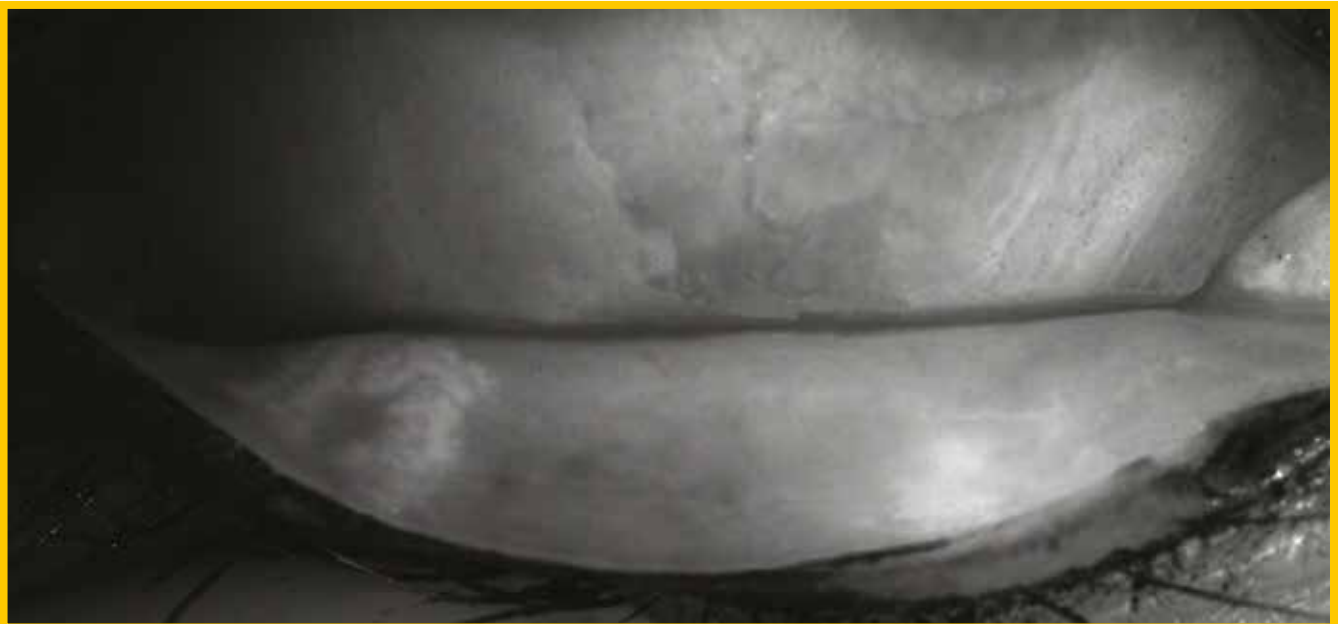Si lo prefiere, en lugar de la automatización, es posible clasificar el examen realizado en grados de acuerdo con tres escalas de calificación relacionadas diferentes.

La disfunción de la glándula de Meibomio, o MGD, es una de las causas más comunes de una capa anormal de lípidos en la película lagrimal y el ojo seco evaporativo, con numerosos factores de riesgo informados. Su prevalencia varía entre los países del 20% al 60%, con una de las tasas más altas en Japón. Se caracteriza por una inspección del conducto terminal, truncamiento, obstrucción y deserción de las glándulas, y / o cambios cualitativos y cuantitativos en la secreción de las glándulas.

La meibografía, la imagen de las glándulas de Meibomio, es ahora una prueba rápida y cómoda en el punto de atención que se está volviendo popular en las prácticas que han hecho del diagnóstico y tratamiento de la enfermedad de la superficie ocular una prioridad.

La meibografía es la única técnica clínicamente in vivo y no invasiva para visualizar la morfología de las glándulas meibomianas.

## PACIENTE MGD MUY AFECTADO



## IMÁGENES DE MEIBOGRAFÍA

La importancia de la meibografía en la educación de los pacientes y el fomento del cumplimiento no puede ser exagerada. Una imagen vale más que mil palabras. Cuando le dice a un paciente que ha avanzado la MGD y pinta una imagen verbal de su futuro si no se trata, generalmente escuchará cortésmente y luego ignorará su pequeño discurso como mucho ruido blanco.

Pero muéstrele una imagen de sus propias glándulas, y su reacción es completamente diferente. Por supuesto, el médico primero debe darle un punto de referencia; SBM proporciona fotos laminadas que mantenemos en cada línea de examen, ilustrando glándulas normales, MGD moderadamente avanzada y MGD grave.

# MEIBOGRAFÍA

idra



O.s.a.

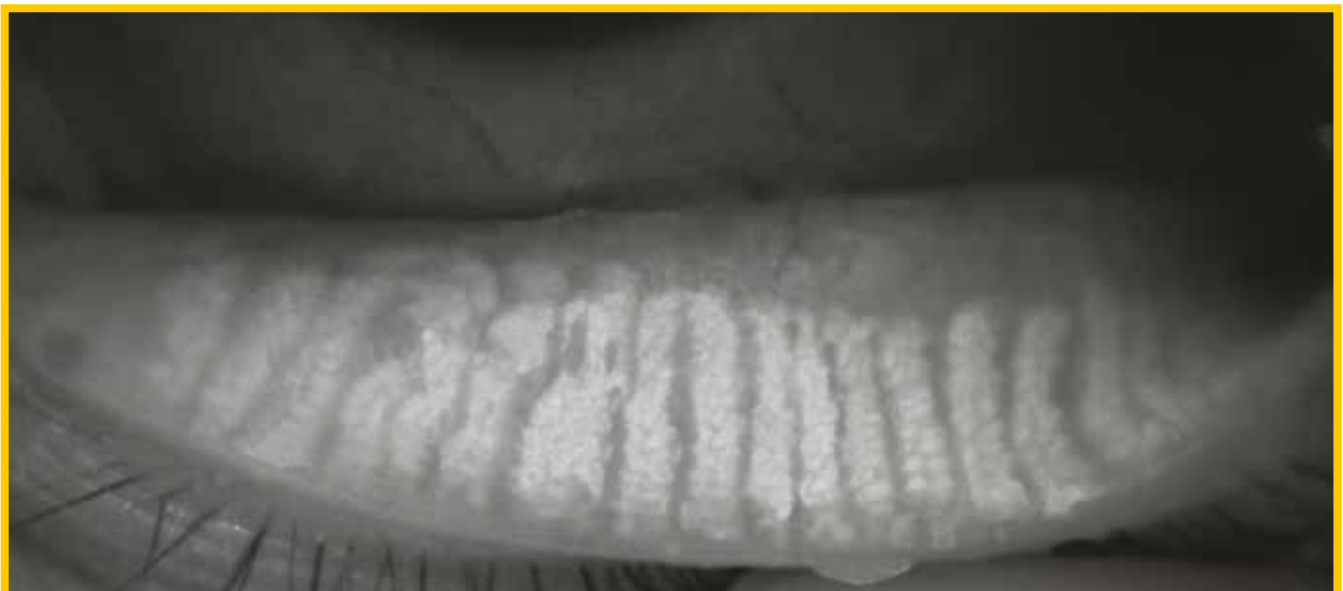
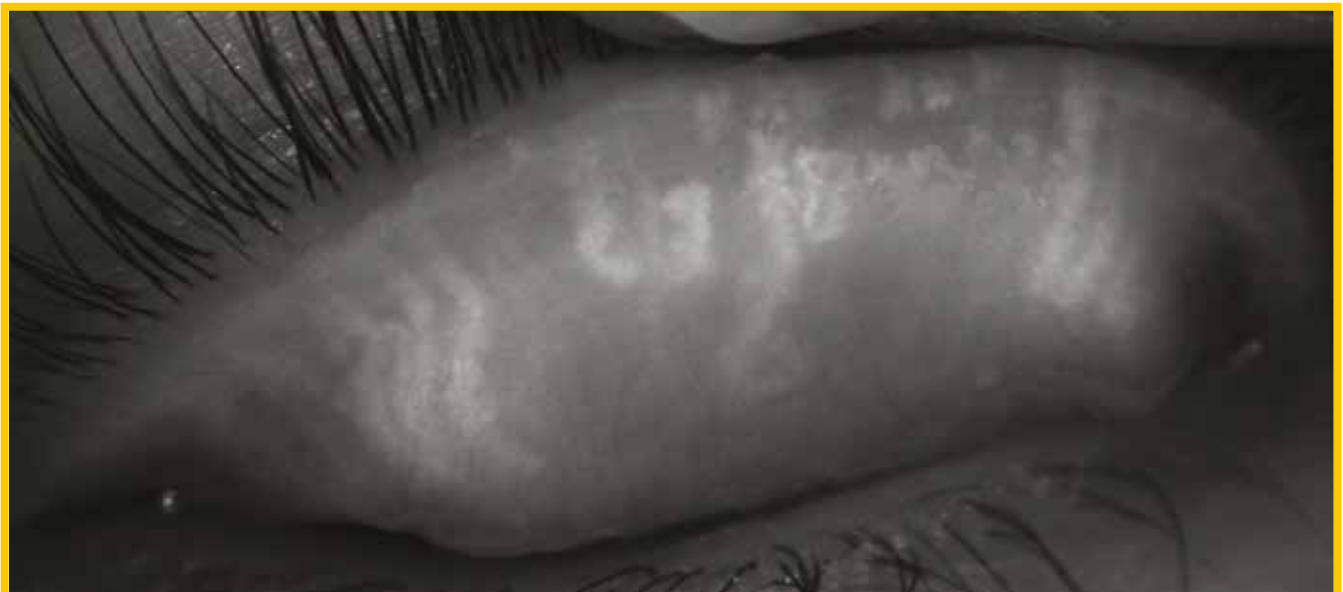
La disfunción de la glándula de Meibomio (MGD) se caracteriza por anomalías crónicas y difusas de las glándulas de Meibomio y la secreción alterada y la composición química del meibum. La MGD provoca un aumento de la evaporación de lágrimas, un aumento de la osmolaridad y una mayor susceptibilidad a la inflamación de la superficie ocular, daño epitelial y malestar. La MGD es la principal causa de enfermedad del ojo seco y afecta a la mayoría de la población. La blefaritis es una afección común de los párpados que puede provocar síntomas que van desde ardor, picazón, descamación, secreción de párpados, enrojecimiento de los párpados y la aparición frecuente de "ojo rosado", como brotes.

Para prescribir terapias de tratamiento como la IPL, se deben realizar diferentes evaluaciones relacionadas con las glándulas de Meibomio. Las herramientas SBM Sistemi permiten una comprensión precisa de la superficie ocular y especialmente de las glándulas.

La imagen adquirida se procesa y se transforma en imagen 3D. Usando algoritmos científicos es posible admirarlo y demostrarle al paciente las partes ausentes y su grosor.

Por lo tanto, será más fácil para los profesionales del sector recomendar un tratamiento incluso si es más caro. También será posible evaluar la eficacia de la terapia de luz pulsada intensa periocular combinada con la glándula meibomiana.





LA INTRODUCCIÓN REVOLUCIONARIA DE 3D MEIBOMIAN GLAND IMAGING LE BRINDA AL MÉDICO DOS CLARAS VENTAJAS. EN PRIMER LUGAR, LE PERMITE CONFIRMAR LA PRESENCIA DE GLÁNDULAS ANORMALES EN COMPARACIÓN CON LA DE UN INDIVIDUO SANO EN UN FORMATO 3D Y, EN SEGUNDO LUGAR, PROPORCIONA UNA IMAGEN CLARA PARA COMPARTIR CON EL PACIENTE PARA AYUDAR A EXPLICAR LA POSIBLE CAUSA DE SU MALESTAR. EN ÚLTIMA INSTANCIA, ESTE NUEVO SISTEMA DE IMÁGENES PROPORCIONA PRUEBAS SÓLIDAS PARA RESPALDAR LA ELECCIÓN DE LA TERAPIA PARA SU PACIENTE (POR EJEMPLO, EL TRATAMIENTO CON IPL) Y AYUDA AL PACIENTE A COMPRENDER POR QUÉ SE RECOMIENDA ESA TERAPIA.



SE NECESITA UNA EVALUACIÓN DIAGNÓSTICA DESTACADA PARA DEMOSTRAR AL PACIENTE LA EFECTIVIDAD DEL TRATAMIENTO IPL.

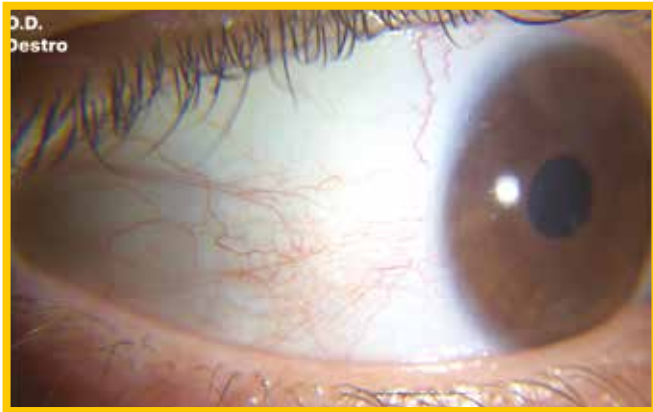#### Ventajas para el doctor:

- Capacidad para ver la presencia de estructuras anormales de glándulas en una imagen 3D de alta resolución
- Ser capaz de comparar y contrastar un perfil de glándula de paciente normal con el de su paciente con MGD
- La opción de visualizar estas áreas problemáticas en alta definición frente a la de una imagen bidimensional menos clara.
- La capacidad de identificar con precisión las áreas de anomalía de las glándulas en detalle.
- Evidencia que respalde su diagnóstico en caso de enfermedad por evaporación del ojo seco.
- Le proporciona evidencia mucho más convincente para ayudar al paciente a visualizar lo que les está sucediendo
- Proporciona la seguridad de que la MGD es un factor contribuyente y clave para su diagnóstico de enfermedad por evaporación del ojo seco.
- Muestre claramente al paciente sintomático con ojo seco una comparación de sus glándulas anormales con la de un paciente sano normal
- Ayuda para explicar y confirmar los motivos de su elección de la terapia de MGD (incluida la IPL)

#### Beneficios para el paciente:

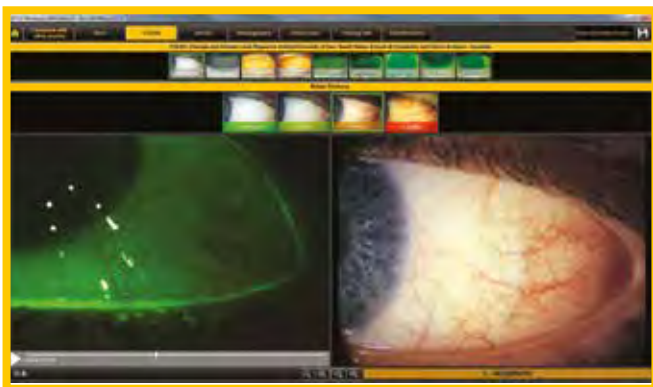- Por primera vez, una imagen en 3D puede ayudarles a comprender la estructura del párpado y cómo sus glándulas son diferentes de un individuo sano.
- Comprueben por sí mismos, con la explicación de los médicos, por qué sienten molestias oculares y visión fluctuante.
- Ayúdeles a comprender por qué recomienda una terapia particular
- Tenga en cuenta que su médico está utilizando las últimas técnicas para realizar el diagnóstico correcto de su problema ocular y el tratamiento adecuado.

# OTROS POSIBLES EXÁMENES



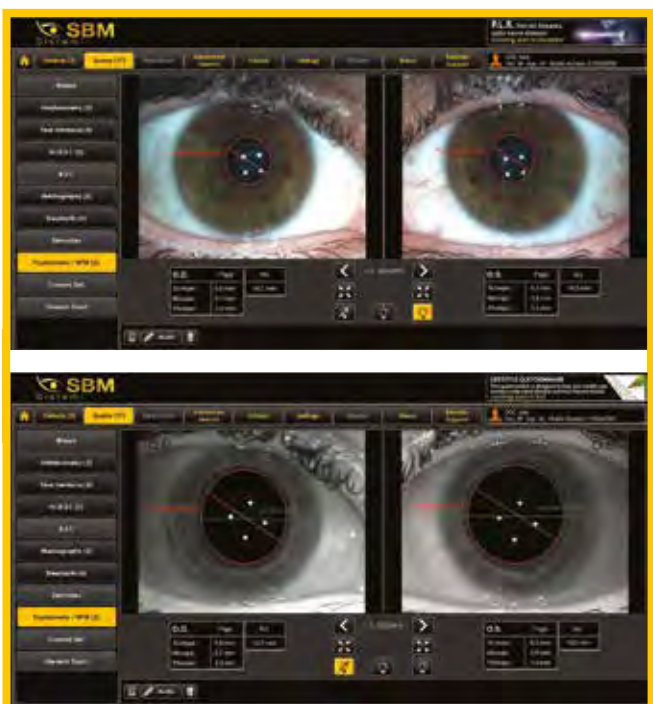
## CLASIFICACIÓN DE REDNESS BULBAR

Detectada la fluidez de los vasos sanguíneos de la conjuntiva, evaluando el grado de enrojecimiento, será posible comparar las hojas de clasificación del grado de enrojecimiento de bulbar y limbal.



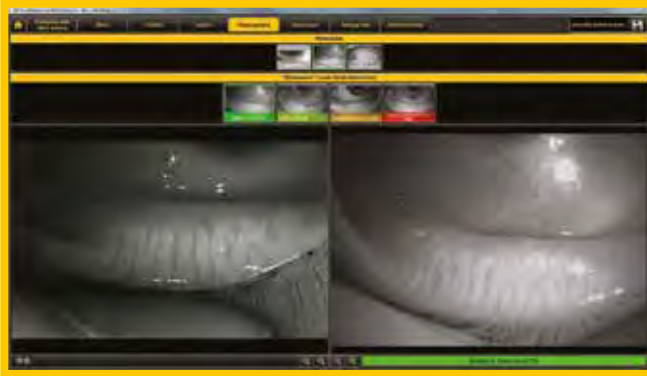## COMPARACIÓN CON LA PRINCIPAL ESCALA INTERNACIONAL DE CALIFICACIÓN

EFRON - CCLRU - JENVIS - GLAUCOMA - PRUEBA DE FERNING - MEIBOGRAFÍA



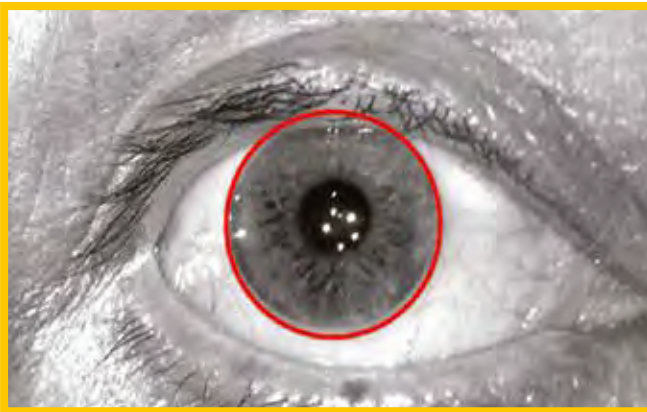
## LA MEDICIÓN DEL DIÁMETRO PUPILAR

La medición del diámetro de la pupila se ha vuelto cada vez más importante en el campo de la cirugía refractiva. Los tamaños de pupilas escotópicas más grandes pueden ser parcialmente responsables de la aparición de síntomas postoperatorios como halos, deslumbramiento y diplopía monocular.<sup>1,2</sup> Los cirujanos refractivos también necesitan una medición escotópica precisa de la pupila para determinar las zonas de tratamiento apropiadas para el láser excímero, la córnea y la cirugía intraocular.



### UNA EVALUACIÓN DE LAS ESCALAS DE CALIFICACIÓN PARA IMÁGENES DE MEIBOGRAFÍA

La evaluación de la disfunción de la glándula meibomiana parece tener un interés creciente en la investigación y la práctica clínica. En consecuencia, la evaluación de la morfología de las glándulas meibomianas mediante meibografía es de gran interés tanto para los investigadores como para los clínicos.



### MEDICIÓN DE BLANCO A BLANCO

Evaluación del diámetro corneal desde limbo a limbo (distancia blanco a blanco, WTW).

# DANDRUFF CILINDRICO Y BLEFARITIS

idra



O.S.O.



Se sabe que la superficie de la piel humana alberga millones de bacterias, aunque algunas personas tienen más del número promedio. La blefaritis es una inflamación causada por algunas bacterias que se encuentran en la base de las pestañas. Producen escamas similares a la caspa en la piel, que conducen a la infección y la inflamación. Los problemas con las glándulas de aceite de meibomio (meibomianitis) en los párpados también pueden causar blefaritis. El desarrollo de la inflamación también se asocia con factores de riesgo como la caspa, los ojos secos, el acné rosáceo o las bacterias. Este es un trastorno ocular común que afecta a todos los grupos de edad.

El ojo debe evaluarse utilizando herramientas especializadas, como una herramienta de aumento como el dispositivo SBM. Esta herramienta comprueba la inflamación en el ojo y la existencia de bacterias / hongos / virus. Si se encuentran signos de infección durante una vigilancia cercana, el oftalmólogo limpia el ojo y recoge cualquier líquido que salga de los ojos como muestra. Esta muestra se prueba bajo un microscopio. Exámenes integrales de los ojos.



## BLEFARITIS Y DANDRUFF CILINDRICO

Esta prueba ayuda a detectar la blefaritis, que se puede realizar en la superficie externa del globo ocular y los párpados. Este proceso incluye:

- Analizar la historia del paciente que podría contribuir a la blefaritis.
- Detección extrínseca de la estructura del ojo, textura de la piel y apariencia de las pestañas.
- Examinar las aberturas de la glándula meibomiana, la base de las pestañas y los márgenes de los párpados con una luz brillante.
- Comprobación de anomalías mediante la evaluación de la cantidad y calidad de las lágrimas.

El tipo de blefaritis se puede determinar según la apariencia de los bordes del párpado. Si los síntomas que los pacientes exhiben con frecuencia son párpados leves, márgenes de párpados engrosados y pestañas perdidas o mal dirigidos, se dice que el tipo de blefaritis es estafilocócica. Si los pacientes muestran enrojecimiento leve de los párpados o escamas alrededor de la base de las pestañas, entonces se trata de una blefaritis seborreica.

Cuando el paciente se encuentra con obstrucción de las glándulas sebáceas en los párpados, mala calidad de las lágrimas y enrojecimiento del revestimiento de los párpados, el tipo es la blefaritis de Meibomian. Si se forma una costra dura y enmarañada en las pestañas, y al eliminarlas, se forman pequeñas llagas en las pestañas que rebosan y sangran, se denomina blefaritis ulcerativa. En este caso, los pacientes pueden experimentar distorsión de los bordes frontales de los párpados, pérdida de pestañas y lagrimeo crónico. En condiciones severas, la porción externa transparente del ojo que cubre el globo ocular (córnea) está inflamada.

## ¿QUÉ ES DEMODEX BREVIS?

Demodex brevis es un tipo de ácaro que se encuentra en los humanos. Al igual que su homólogo Demodex folliculorum, brevis está ocurriendo naturalmente. D. brevis es tan pequeño que no puedes ver a los ácaros a simple vista.

El ácaro promedio causa reacciones y problemas notables en las personas si existe en gran cantidad.

Los síntomas de D. brevis generalmente solo aparecen en casos de infestaciones grandes. Las señales pueden incluir:

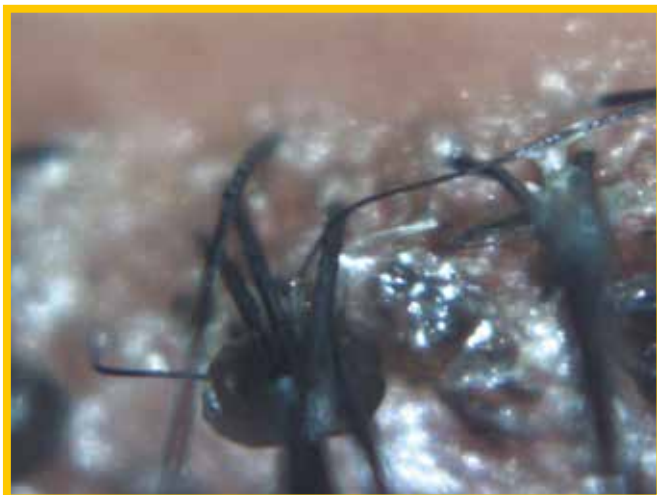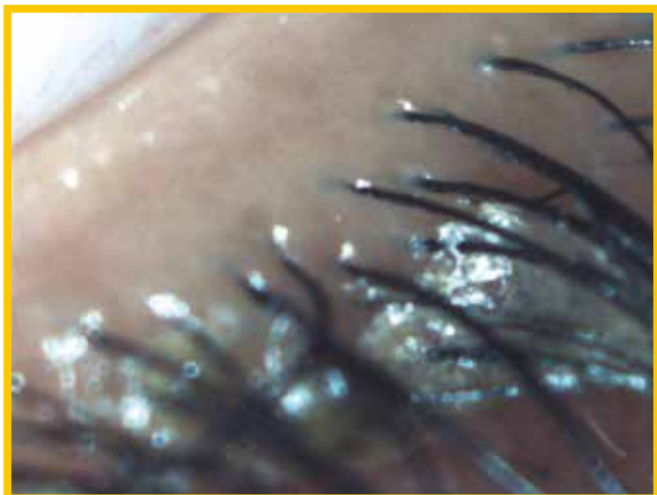- Piel roja
- Piel áspera o dura
- Piel escamosa o parcheada

Los síntomas de D. brevis son similares a los de D. folliculorum. La diferencia clave es la ubicación.

Mientras que el folliculorum tiende a permanecer en la cara, D. brevis puede distribuirse por todo el cuerpo. El tórax y el cuello son áreas comunes de la infestación por D. brevis, por lo que es posible que note más síntomas allí si lo tiene.

Una vez en la piel, D. brevis se alimenta del sebo en las glándulas sebáceas. Estas glándulas se adhieren a los folículos pilosos debajo de la superficie de la piel.

Las infestaciones de D. brevis no son comunes en los niños pequeños, pero su número aumenta naturalmente con la edad. Los ácaros también pueden diseminarse entre los humanos.



# NUEVOS EXÁMENES DE RESULTADOS

Estos valores se han agrupado en una nueva sección en la pantalla de resultados del examen con todos estos nuevos valores.

Todos los valores de "escalas de calificación" se agruparon deliberadamente en una sola sección más adelante, lo que permitió filtrar los valores solo para aquellos de interés (enrojecimiento, tinción).



## REPORTE DIARIO

Contiene todos los valores de los exámenes del día elegido



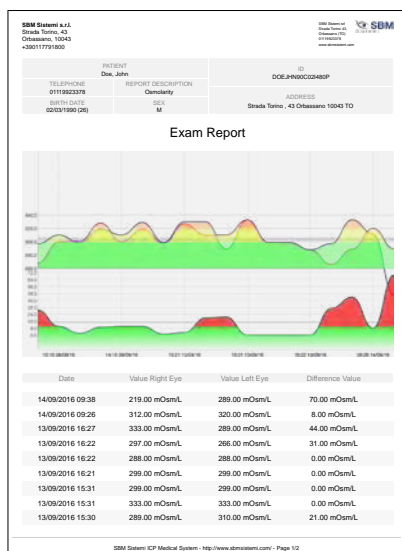
## VALOR ÚNICO

Incluye todos los exámenes realizados durante el tiempo de una sola prueba, con el gráfico



## MGD

Informe con el valor de un examen específico realizado, con la adquisición correspondiente



## OSMOLARIDAD, PRUEBA DE SCHIRMER

Permite agregar valores de estas pruebas externas en la base de datos del software



MEIBOGRAFÍA 3D AUTO	MEIBOGRAFÍA 3D AUTO	
<b>MEIBOGRAFÍA</b> ICP puede, de forma guiada, detectar la longitud y el ancho de las glándulas meibomianas que se muestran gracias a la meibografía infrarroja sin que sea necesaria la intervención del usuario. Las imágenes se clasifican automáticamente.		<b>MEIBOGRAFÍA</b> ICP puede, de forma guiada, detectar la longitud y el ancho de las glándulas meibomianas que se muestran gracias a la meibografía infrarroja sin que sea necesaria la intervención del usuario. Las imágenes se clasifican automáticamente.
<b>PRUEBA DE INTERFEROMETRÍA DE AUTO</b> Capa lipídica		
		<b>INTERFEROMETRY TEST</b> Capa lipídica
<b>AUTONIBUT</b> Evaluación del tiempo de ruptura de la película lagrimal rompiendo mapa por cuadro	<b>AUTONIBUT</b> Evaluación del tiempo de ruptura de la película lagrimal rompiendo mapa por cuadro	<b>AUTONIBUT</b> Evaluation of tear film break-up time non invasive and fully automatic
Produce patrones visuales que revelan la "topografía" de la superficie hasta una fracción de una longitud de onda.	Produce patrones visuales que revelan la "topografía" de la superficie hasta una fracción de una longitud de onda.	
<b>DETECCIÓN DE OJOS BLANCOS</b>	<b>DETECCIÓN DE OJOS BLANCOS</b>	
<b>CUESTIONARIO DE ESTILO DE VIDA</b>	<b>CUESTIONARIO DE ESTILO DE VIDA</b>	<b>CUESTIONARIO DE ESTILO DE VIDA</b>
<b>TEAR MENISCO-ALTURA</b> Evaluación de la cantidad de película lagrimal. Hasta 5 valores.	<b>TEAR MENISCUS-HEIGHT</b> Evaluación de la cantidad de película lagrimal. Hasta 5 valores.	<b>TEAR MENISCUS-HEIGHT</b> Evaluación de la cantidad de película lagrimal.
<b>PEDAL</b>		
<b>POSIBILIDAD DE MODULAR LA INTENSIDAD DE LA LUZ</b>		
<b>4 LEDS INFRARROJOS PUEDEN GESTIONARSE DE MANERA INDIFERENTE</b>		
<b>EXAMEN DE LA BLEFARITIS SIN LENTE ADICIONAL</b>		
<b>FILTRO FISICO AMARILLO PARA EL EXAMEN DE LA FLUORESCENCIA</b>		
<b>LAS PELÍCULAS YA NO SON USADAS.</b>		
<b>LEDS ROJOS, IMPLEMENTACIÓN DE NUEVOS EXAMENES PLR</b>		
<b>ÁREA DE ENCUESTA MÁS GRANDE, CONO MÁS GRANDE, POSIBILIDAD DE EXAMEN CON MAYOR DISTANCIA</b>		
<b>15 GRADOS DE INCLINACIÓN PARA MEJOR VISUALIZACIÓN DE LA CAPA LIPID</b>		
<b>CONOS MAGNETIZADOS PARA UN REEMPLAZO RÁPIDO</b>		
<b>PRUEBA DE PERMANENCIA</b>		<b>PRUEBA DE PERMANENCIA</b>
<b>MEDICIÓN DE BLANCO A BLANCO</b>		<b>MEDICIÓN DE BLANCO A BLANCO</b>
<b>BLEFARITIS Y DANDRUFF CILINDRICO</b>		<b>BLEFARITIS Y DANDRUFF CILINDRICO</b>
<b>PUPILOMETRÍA</b>		<b>PUPILOMETRÍA</b>
<b>CLASIFICACIÓN DE REDNESS BULBAR</b>		<b>CLASIFICACIÓN DE REDNESS BULBAR</b>
<b>COMPARACIÓN CON TODAS LAS ESCALAS INTERNACIONALES.</b>		<b>COMPARACIÓN CON TODAS LAS ESCALAS INTERNACIONALES.</b>

# IDRA DE ACCESORIOS - OSA

## TITULAR COMPLETO



## PEDAL DE PIE USB USB connection



## MESA



## MALETÍN

Las bolsas, material resistente a grandes esfuerzos, tienen la particularidad de ser impermeables con la impermeabilidad IP 67 y el sello perfecto para líquidos y polvo, esto se garantiza mediante un sello de goma a lo largo de todo el perfil de cierre; También está presente en todos los modelos una válvula de equilibrado de la presión interna y externa. Las personalizaciones son posibles, como el interior a medida, serigrafías o pegatinas.



## TITULAR DE LA MESA





# ACCESORIO OSA

## LENTE PARA IMAGEN DE DANDRUFF CILINDRICO



## I.C.P. PELICULA OSA





## MERCOFRAMES OPTICAL CORP.

© 5555 NW 74 AVE. Miami, FL 33166

 /mercoframes

✉ sales@mercoframes.net

 www.mercoframes.com

☎ 305-882-0120  Whatsapp

 www.mercoframesusa.com